Авторы: **Д.Н. Масюк, С.Г. Коляда, А.В. Кокарев,**
НАУЧНО-ИССЛЕДОВАТЕЛЬСКИЙ ЦЕНТР БИОБЕЗОПАСНОСТИ И ЭКОЛОГИЧЕСКОГО КОНТРОЛЯ РЕСУРСОВ АПК

Лабораторная диагностика и контроль профилактики **инфекционного ринотрахеита / инфекционного пустулезного вульвовагинита крупного рогатого скота**

Вирусные заболевания занимают ведущее место в патологии крупного рогатого скота. В современных условиях ведения скотоводства они являются одной из основных причин потерь телят. При традиционной технологии ведения скотоводства, согласно различным литературным источникам, этим заболеваниям подвержено до 80-100 % молодняка КРС в возрасте до 1 года, а часть телят (7-16 %) переболевает неоднократно, что обуславливает снижение экономической эффективности скотоводства в среднем на 20-30 %.

Одним из самых распространённых этиологических факторов вирусных болезней КРС является возбудитель инфекционного ринотрахеита / инфекционного пустулезного вульвовагинита. Это высоко контагиозная болезнь КРС, характеризующаяся преимущественно катарально-некротическим поражением дыхательного тракта, лихорадкой, общим угнетением и конъюнктивитом, а при попадании вируса в половые органы – появлением пустулезного вульвовагинита или баланопостита и сопровождается абортами у стельных животных [1].

Еще в 1841 году болезнь, сходную с инфекционным вульвовагинитом, Rychner описал под названием "Lues venera bovum". К 1928 году была выявлена инфекционная этиология болезни, известная в то время как коитальная, или везикулярная экзантема, пустулезная коитальная болезнь.

Впервые вирус был выделен в 1956 году из носовых истечений телят с острым респираторным заболеванием, названным инфекционный ринит (ИР) КРС, а позже было подтверждено серологическую идентичность коитальной экземы и инфекционного ринита КРС в реакции серонейтрализации. С этого момента этому заболеванию было присвоено единое название – инфекционный ринотрахеит / инфекционный пустулезный вульвовагинит (ИРТ/ИПВ).

Этиология

Возбудитель ИРТ/ИПВ КРС является ДНК-содержащим герпесвирусом 1-го типа, который относится к подсемейству Alphaherpesvirinae, рода Varicellovirus, семейства Herpesviridae. Его вирионы состоят из нуклеокапсида сферической формы с шестиугольным профилем и окружающей его суперкапсидной оболочки, которая формируется из 162-х белковых молекул. Часть вирионов имеет дополнительную оболочку неправильной формы. На ее поверхности выявляются высоко иммуногенные пептидные отростки [1].

По рестрикционной картине ДНК вируса дифференцированы три подтипа герпесвируса 1-го типа КРС – подтипы 1, 2 (a,b) и 3, при этом подтипы 1 и 2 не различаются по биохимическим и серологическим свойствам.

Патогенез заболевания

При попадании на слизистые оболочки верхних дыхательных путей или половых органов вирус внедряется в клетки эпителия, где репродуцируется, вызывая их гибель и слущивание. На поверхности слизистых оболочек верхних дыхательных путей под воздействием вируса образуются эрозии, а в половых путях – узелки и пустулы. Из очагов первичной локализации с током воздуха вирус при респираторной форме инфекции может попасть в бронхи и альвеолы, а через слезно-носовой канал – на конъюнктиву, где вызывает дистрофические изменения клеток и ответную воспалительную реакцию организма. Адсорбируясь на лейкоцитах, вирус попадает в лимфатические узлы, а в дальнейшем - и в кровь.

Виремия проявляется угнетением животного и лихорадкой, развивающейся в результате интоксикации. У телят первых недель жизни, в отличии от взрослых, вирус, попадая в паренхиматозные органы, может репродуцироваться и вызывать в них дегенеративные изменения. При прохождении вируса через гематоэнцефалический и плацентарный барьеры, патологические изменения развиваются в мозге (энцефалит), плаценте, матке и плоде.

Патологический процесс при ИРТ/ИПВ часто осложняется другими микроорганизмами, проявляющимися пневмониями, гастроэнтеритами и т.д. Более тяжелое течение болезни наблюдаются при смешанной инфекции с возбудителями парагриппа 3-го типа, вирусной диареи, аденовирусной инфекции и др.

Клинические проявления болезни

В зависимости от способа передачи возбудителя и локализации патологического процесса, благодаря широкому тканевому тропизму возбудителя, различают респираторную, конъюнктивальную, нервную, генитальную, абортивную, кожную, стомальную, энтеральную формы болезни, а также могут иметь место артриты. Наиболее часто встречаются респираторная, генитальная и абортивная формы, которые наносят значительный ущерб животноводству.

Респираторная форма болезни проявляется в виде ринотрахеита, у молодняка возможна пневмония. Инкубационный период длится в среднем 2-4 дня. Первыми симптомами заболевания являются повышение температуры тела до 41-42°С, сопровождающееся гиперемией слизистых оболочек носа, носоглотки и трахеи, общим угнетением животного, сухим болезненным кашлем, обильными серозно-слизистыми истечениями из носа и пенистым слюноотделением. По мере развития заболевания слизь приобретает густую консистенцию, в дыхательных путях образуются слизистые пробки и очаги некроза, истечения из носа переходят в фибринозные, а затем – в фибринозно-гнойные, гиперемия распространяется на носовое зеркальце, проявляясь при этом «красным носом». При тяжелом течении болезни отмечается асфиксия, которая может привести к летальному исходу.

У молодняка ИРТ/ИПВ может также протекать в виде массовых керато-конъюнктивитов, при которых симптомы ринита слабо выражены, либо отсутствуют. При такой форме заболевания, спустя 2-3 дня после проникновения инфекции в глаз, отмечается покраснение конъюнктивы века и обильное слезотечение, температура тела повышается до 40,5°С. По мере развития болезни истечения из глаз становятся серозно-гнойными и гнойными, из внутреннего угла вытекает большое количество секрета. Вследствие развития вторичной инфекции может отмечаться помутнение роговицы. Выздоровление наступает приблизительно к 14-му дню.

У телят до 2-го месячного возраста отдельные штаммы возбудителя ИРТ/ИПВ могут вызывать остро протекающее заболевание желудочно-кишечного тракта.

У телят в возрасте 2-6 месяцев, а иногда и у взрослых животных, болезнь может протекать в форме менингоэнцефалитов, при которых отмечаются общее угнетение, расстройство двигательных функций и нарушение равновесия, мышечный тремор, мычание, скрежет зубов, конвульсии, слюнотечение. У молодняка болезнь проявляется иногда в виде энцефалита и сопровождается внезапным возбуждением, буйством и агрессией, нарушением координации движений на фоне нормальной температуры тела.

У коров и нетелей ИРТ/ИПВ проявляется в виде генитальной формы заболевания и проявляется в виде инфекционного пустулезного вульвовагинита (пузырьковая сыпь). Спустя 2-4 дня после случки или осеменения инфицированной спермой у коров отмечается повышение температуры тела, гиперемия и отек слизистой оболочки влагалища и вульвы, на которой позднее образуются мелкие пустулы, которые очень быстро увеличиваются в размерах и лопаются, образуя язвы и эрозии, что приводит к накоплению бактериальной микрофлоры. В этот период у животных наблюдаются гнойные истечения из наружных половых органов. Температура тела достигает максимума 40,5-41,5°С на 4-6-й день после инокуляции возбудителя.

У некоторых животных наблюдаются учащение дефекации и выраженные позывы, обусловленные проникновением воспалительных процессов в каудальные отрезки кишечника. Иногда у коров развиваются эндометриты, что также может стать причиной бесплодия. В период клинического проявления болезни отмечается снижение удоев, обусловленное отказом от корма.

У большинства переболевших животных молочная продуктивность не восстанавливается полностью. У больных коров и телок нарушается функция воспроизводства, вследствие чего может возникнуть трудноустранимая проблема бесплодия. У больных быков процесс, чаще всего, локализуется на слизистой оболочке препуция и полового члена.

Иногда сопровождается прогрессирующим заболеванием мочевыводящих путей. Узелки на слизистых сохраняются более длительное время, чем у коров.

Аборты у коров наблюдаются, обычно, в последнем триместре стельности, через несколько недель после заболевания какой-либо из форм ИРТ/ИПВ. Также аборты могут быть следствием применения живых вакцин в период стельности, и имеют место обычно на 21-105 день после вакцинации.

Наряду с этим, вирус ИРТ/ИПВ может быть причиной остро протекающих маститов у коров. При этом отмечается воспаление вымени, сопровождающееся увеличением его в объеме и болезненностью при пальпации, а также значительным снижением надоев.

У быков ИРТ/ИПВ проявляется в виде инфекционного баланопостита (ИБП). При осложнении генитальной формы болезни может развиваться орхит, что приводит к их бесплодию. Выделение вируса у больных быков происходит дольше, чем у коров, что связано с более длительным периодом болезни.

Диагностика

На сегодняшний день, согласно инструкции Международного Эпизоотического Бюро (МЭБ), диагностика ИРТ/ИПВ осуществляется путем культивирования вируса (выделение вируса на различных культурах клеток), обнаружения ДНК-вируса методом полимеразной цепной реакции (ПЦР), а также с помощью серологических тестов (реакция вирус нейтрализации и иммуноферментного анализа (ИФА) прямой и блокирующий, ориентированных на выявление специфических иммуноглобулинов к антигенам герпесвируса 1 типа [2].

Наиболее технологичными и используемыми методами в практике ветеринарной лабораторной диагностики ИРТ/ИПВ являются ПЦР и ИФА.

Метод ПЦР позволяет обнаружить уникальную последовательность ДНК вируса в тканях и органах, мазках или смывах из слизистых оболочек, крови или сыворотке, молоке и т.д. Этот метод применяется не только для диагностики и/или подтверждения циркуляции ИРТ/ИПВ, но и для дифференциации других инфекционных агентов, которые проявляют тропизм к респираторным органам.

ИФА, как высокотехнологичный метод, является широко распространённым в мире и позволяет исследовать одновременно большое количество образцов сыворотки крови или молока. Этот метод применим для выявления и идентификации латентно инфицированных животных всех возрастных групп КРС (антитела к антигенам ИРТ/ИПВ у этих животных циркулируют в крови длительное время) для определения формирования поствакцинального иммунитета и контроля программы эррадикации.

Применение метода ИФА в борьбе с ИРТ/ИПВ позволяет выделить несколько основных подходов к выбору схем исследования в зависимости от его распространенности:

- для стад с неизвестным серологическим статусом;
- схема для стад, в которых персистирует вирус;
- схема для вакцинированных стад;
- схема для стад свободных от вируса.

ИФА исследования для стад с неизвестным статусом по ИРТ/ИПВ направлены на установление наличия или отсутствия инфекции в стаде и проводятся однократно. Образцами для исследований должна быть сыворотка крови от дойных коров, коров с телятами на подсосе, быков-производителей, КРС старше 12 месяцев и/или объединенные пробы молока (танки/цистерны). Если имеется ретроспективная диагностика стада относительно ИРТ/ИПВ за последние 12 месяцев, то стоит использовать схему мониторинга, исходя из анализа истории, либо для стад персистенцией данной инфекции или для стад, свободных от инфекции. Количество животных для исследования должно составлять 10 % от поголовья, так как выборка должна быть репрезентативной.

ИФА исследования в стадах с персистенцией возбудителя ИРТ/ИПВ инфекции направлены на выявление инфицированных животных во всех хозяйственных группах. Образцы сывороток крови отбирают индивидуально у всех животных, исследования проводят ежеквартально, при выявлении положительных образцов их повторно тес-

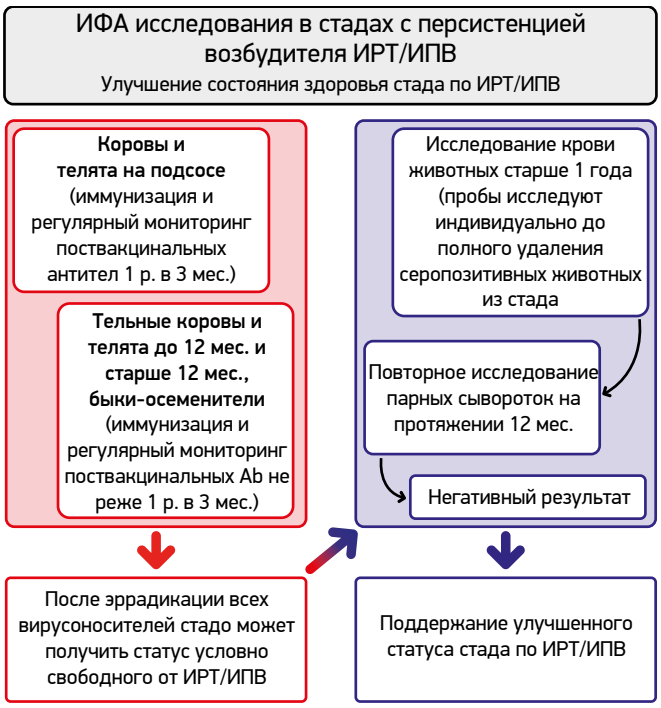

тируют через 1 мес. Животных, в образцах которых выявили антитела к возбудителю ИРТ/ИПВ инфекции в двух исследованиях, удаляют из стада или же применяют вакцинацию стада, исходя из экономической целесообразности.

ИФА исследования в стадах с применением вакцинации против ИРТ/ИПВ состоят в идентификации инфицированных животных. Для этого применяют так называемый DIVA-тест (Differentiation of Infected from Vaccinated Animals), который позволяет дифференцировать антитела к ИРТ инфекции вакцинного происхождения от эпизоотического [2]. Присутствие на рынке маркерных вакцин (дефицитных по гликопротеиду gpE) существенно облегчает задачу лабораторного диагностического мониторинга в программе эррадикации ИРТ/ИПВ, поскольку большинство производителей выпускают тест-системы, направленные на обнаружение антител как к gpE, так и к gpB, что позволяет идентифицировать животных-вирусоносителей (DIVA-тест). При использовании этой схемы необходимо исследовать образцы сывороток крови от дойных, а также тельных коров, племенных быков и всех животных, старше 12 месяцев ежеквартально [3].

Таблица. ИРТ/ИПВ: разные тесты/разные вакцины

	Итого	gB	gE
Инактивированные вакцины (цельный вирус)	+	+	+
Живые аттенуированные вакцины (цельный вирус)	+	+	+
Инактивир. вакцины с удаленным gE	+	+	-
Живая аттенуированная вакцина с удаленным gE	+	+	-
Инфицированные животные	+	+	+
СПФ-животные (неинфицированные и невакцинированные)	-	-	-

ИФА исследования в стадах, свободных от ИРТ/ИПВ, направлены на поддержание состояния здоровья животных. Отбор проб и тестирование гарантируют отсутствие ИРТ/ИПВ в стаде и служат индикатором повторного появления инфекции. Эффективно проводить ИФА тестирование объединенных проб молока с интервалом 3 месяца. Сыворотки от животных, вакцинированных маркерной вакциной, стельных коров и молодняка исследуют 1 раз в год (после удаления из стада всех сероположительных животных). Выборка должна быть репрезентативной, т.е. составлять 10 % от количества животных в исследуемых группах.

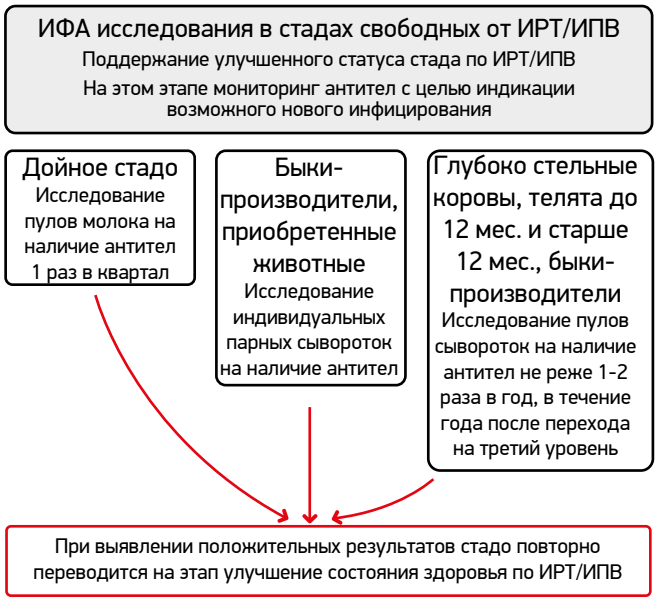

Выбор диагностических инструментов зависит от цели исследований: мониторинг, скрининг, контроль вакцинации и др. Универсального способа диагностики ИРТ/ИПВ не существует, нужен комплексный подход, при котором необходимо учитывать специфическую ситуацию в каждом отдельном хозяйстве, вследствие которой могут изменяться параметры и подходы к исследованиям.

Список литературы

1. *Сюрин В.Н., Самуйленко А.Я., Соловьёв Б.В., Фомина Н.В. Вирусные болезни животных – М.: ВНИТИБП, 2001. – 928 с.*
2. *http://www.oie.int/fileadmin/Home/eng/Health_standards/tahm/2008/pdf/2.04.13_IBR_IPV.pdf*
3. *https://www.gov.uk/government/organisations/animal-health-and-veterinary-laboratories-agency*